Japan
Publishers Who is who Advertise with us Terms & Conditions Contact Imprint Share
Search OK
AWARDS
DENTAL TRIBUNE
The World's Dental Newspaper
VIDEOS PHOTOS STUDYCLUB AWARDS E-PAPER PRINT ARCHIVE DISCUSSIONS BLOGS ONLINE ARCHIVE RSS NEWSLETTER MOBILE IPAD
NEWS POLITICS BUSINESS SPECIALTIES PRODUCTS COMPANIES EVENTS CAREERS CLASSIFIEDS
International Americas Europe Asia Pacific Middle East & Africa

2012/12/12 | JAPAN

グラフトレス・コンセプトに基づく下顎臼歯部欠損症例

by 沼澤歯科医院 院長 沼澤秀之

【ショートインプラントと傾斜埋入の特徴と応用】
部分欠損症例に対して，15mm以上の長いインプラントの成功率が高いとする1990年のLekholmらの報告以降，長いサイズのインプラントを臼歯部に埋入するために骨造成が行われてきた。しかし，昨今ではショートインプラント，傾斜埋入，All-On-4，ザイゴマインプラントなどを応用した侵襲の少ないグラフトレス・コンセプトが注目されている。臼歯部の審美性獲得は困難であるが，必ずしも細部に至るまで審美性が追求される部位ではない。そのため，咬合力に配慮しながら機能性を重視した設計が可能である。私自身の臨床実感としてもその有用性は計り知れない。

2年以上経過観察を行ったショートインプラントと傾斜埋入を応用した2症例を報告する。
ショートインプラントとはEAOのコンセンサス会議で，骨内埋入が8mm以下のサイズを有するインプラントを指す。従来，多くの論文でショートインプラントは長いインプラントと比較して成績が劣ると指摘されている。しかし，2005年にRenouardらは 臼歯部にラフサーフェイス（Ti Unaite）のショートインプラントを用いたところ通常のインプラントと遜色のない成功率が報告された。
ショートインプラントの有限要素解析では，垂直的な荷重に対してカンチレバーを用いた設計は，カンチレバーに最も近いインプラントに過大な応力集中を起こすのに対し，ショートインプラントや傾斜埋入を用いたものにおいては適当な応力分散を示すことが分かっている【図1，2】。

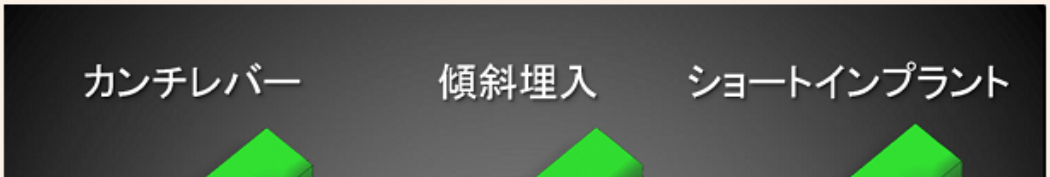
カンチレバー
傾斜埋入
ショートインプラント

Advertising

FDI 2013 Istanbul
Annual World Dental Congress
28 to 31 August 2013 - Istanbul, Turkey
Bridging Continents for Global Oral Health
fdi
101st CONGRESS
2013 ISTANBUL
www.fdi2013istanbul.org
congress@fdi2013istanbul.org

Advertising

Tribune CME
Clinical Masters Program
in Aesthetic and Restorative Dentistry
10-14 January 2013 and 24-27 April 2013, a total 9 days in Dubai (UAE)

E-PAPER
All ePapers

Cosmetic Tribune US

Hygiene Tribune US

Lab Tribune US

Advertising

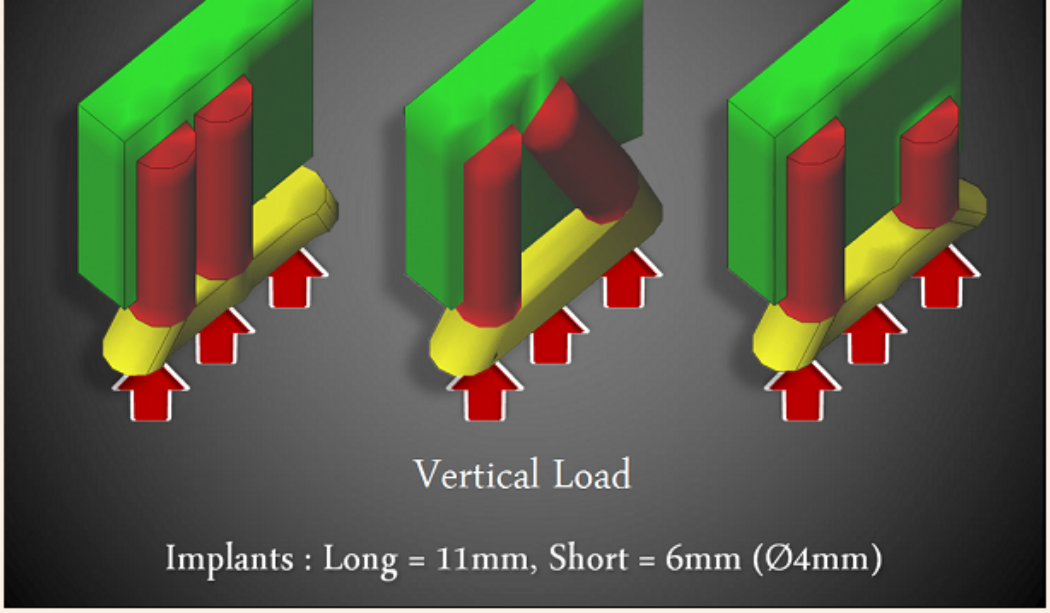

Vertical Load

Implants : Long = 11mm, Short = 6mm (Ø4mm)

【図1】垂直荷重



カンチレバー　傾斜埋入　ショートインプラント

Von Mises
23MPa
135MPa
46MPa
50MPa
36MPa
36MPa
The worse
Good
The best

Stress Intensity (maximum stress per implant)

【図2】応力度

また側方力ではインプラントネック部6mm付近までに応力が集中しており，インテグレーション後は長いインプラントとショートインプラントの長さの差は応力に対し意味を持たないことや，ショートインプラントは骨とともにたわみ，応力の分散に有利に働くためインプラント体の破折や辺縁骨の吸収については，長いインプラントよりもリスクが低いとする報告もある。
辺縁骨の吸収量については，Friberg(2000) : 0.7±0.8mm, Tawil(2003) : 0.71±0.65mm, Renouard(2005) : 0.44mm 平均0.61mmと通常のインプラントと差異はない。

しかし，ショートインプラントの長期経過が明らかになっていないことから，骨造成の選択肢，治療期間，治療費，安全性などを患者とよく相談し総合的な判断のもと治療計画を立てることが肝要である。
傾斜埋入については多くの論文が存在するが，Krekmanoらや Aparicio など傾斜埋入による成功率は垂直的な埋入と比較して差異はないとする報告が多い。

また，Naert らは傾斜埋入によりカンチレバーを少なくすることができれば，最遠心部に加わる応力が少なくなるため，辺縁骨の吸収も少なく，上部構造の破損に対して有利としている。さらに Balashらは 通常のアバットメントと角度付きアバットメントを装着したインプラントの失敗率にも差異はないと報告している。それによる辺縁骨の吸収量についての論文はRobert(2007)は0.34mm, Aparicio (2001), Malo(2003)は下顎0.6mm, 上顎0.9mm(2006)，Capelli(2007)は上顎0.88mm,下顎0.82mmと量が少ないとする報告がある。

35th
ASIA PACIFIC DENTAL CONGRESS
Synergizing Practice Excellence with Modern Technological Advances
Date : 7-12 May 2013
Venue : Kuala Lumpur Convention Centre, Kuala Lumpur, Malaysia

VIDEOS
go to DTI Videos

Glidewell Laboratories implant treatment kit
FULLSCREEN

Dental Tribune for iPad - Your weekly news selection
DOWNLOAD APP FOR FREE!
DENTAL TRIBUNE
The World's Dental Newspaper

IMAGES
view more images

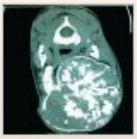

Osteoarcoma of the jaws

【参考文献】
1) Lekholm U,et al: Oral Maxillofac implants 1994;9;627-635.
2) Renouard　F,et al:Clinical Implant Dentistry and Related Reserch2005;

＋＋＋＋＋＋＋＋＋＋＋＋＋＋＋＋

症例1　46歳　男性
主訴
右下臼歯部へのインプラント希望

既往歴
特記事項なし
喫煙（－）

現病歴
H.17.6.18　当院初診
H.19.4.21 47EXT
H.20.4.12 院内紹介でDr沼澤初診

＋＋＋＋＋＋＋＋＋＋＋＋＋＋＋＋

本症例で使用した器材
1.Nobel Speedy shorty WP
2.ゴールドアダプトアバットメント

単独植立でショートインプラントを行った症例

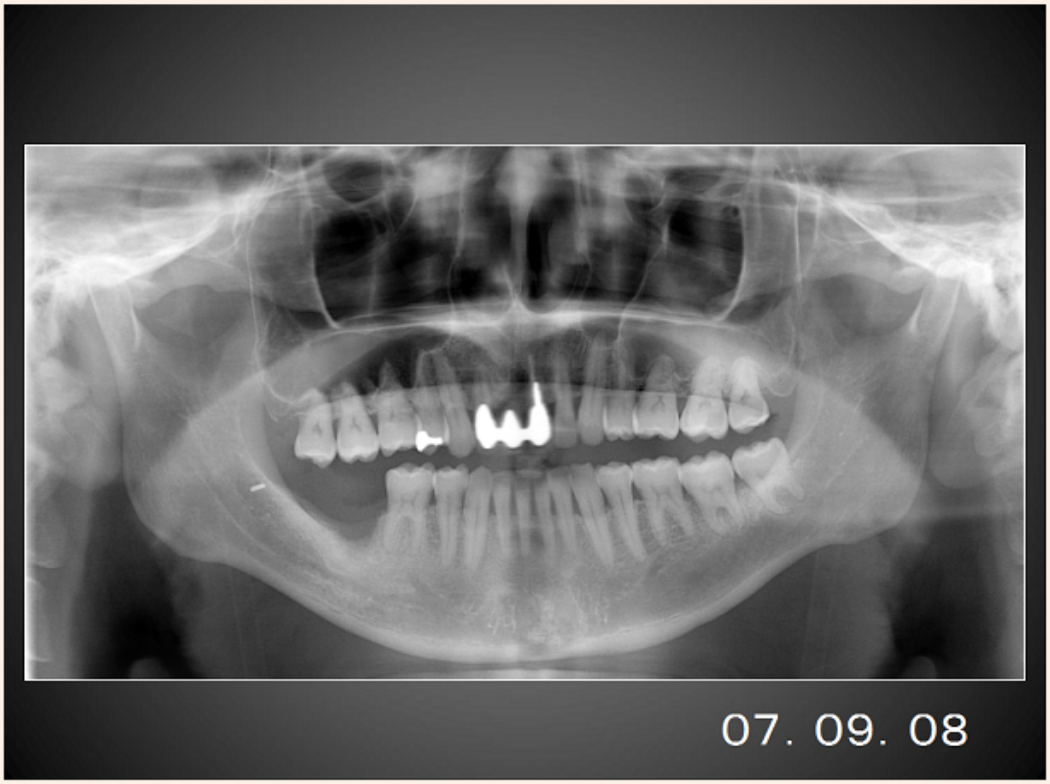

インプラントを希望して来院されたときの口腔内写真

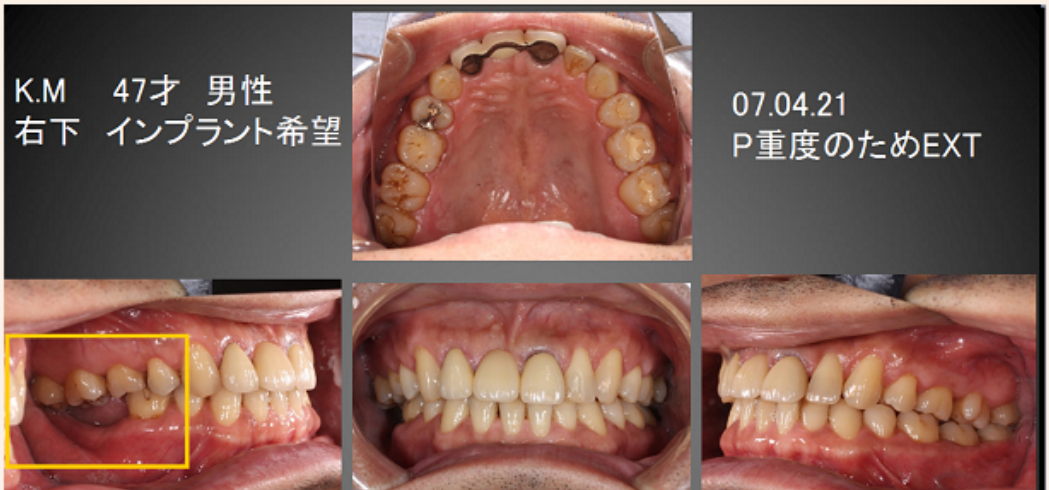
K.M　47才　男性
右下　インプラント希望

07.04.21
P重度のためEXT

LIVE & ON DEMAND
ONLINE COURSES
LECTURES
TECHNOLOGY REVIEWS
WORKSHOPS
DENTAL TRIBUNE DT STUDY CLUB
BECOME A MEMBER

PRODUCTS　All Products

Easy-con

W&H Proface


Post and search for jobs in dentistry worldwide!
POST AND SEARCH NOW!

DENTAL TRIBUNE
The World's Dental Newspaper

抜歯前のパントモX線写真では，下顎右側7部に混尖部まで到達する著明な骨吸収を確認できます。この後抜歯に至りました。

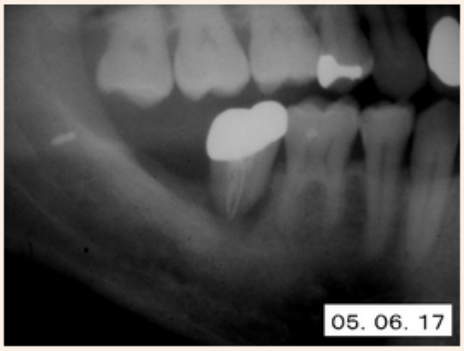

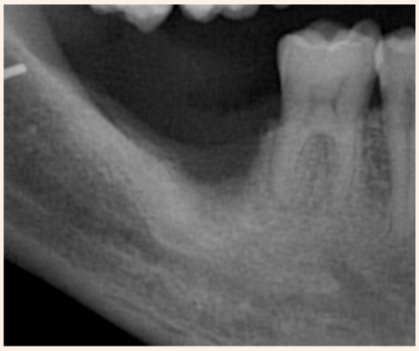

下顎右側8部にはクリアランスがなく下顎右側7部のみにスペースが限られており，単独歯の補綴であれば可能という欠損状態でした。下図は抜歯1年後のCT所見です。1年経過しても骨の再生は充分に図られておらず，今後もそれは期待できないと判断しました。また前額断では頬側の骨頂から下歯槽管までわずか9.1mmしかないことが分かります。

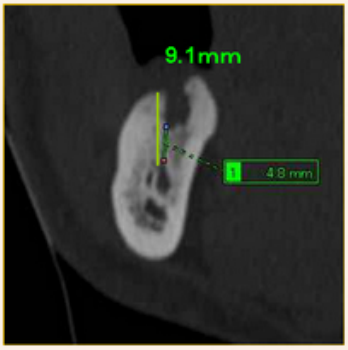

インプラント埋入しました。この場合には，46が残存しているため咬合高径は大きく変化していないと判断し，プロビジョナルレストレーションを使わずに最終補綴を行いました。
X線写真上で補綴物がやや長いものになっており，最後方のインプラントと言うこともあり，私自身バランスを欠くのではないかという不安があったため咬合紙（約12μm）が抜けてくるように調整しました。ところが術後1年で対合歯が挺出。対合歯の挺出により想定していない部位にコンタクトポイントが出てきました。そのため上部構造がゆすられスクリューが緩んだ状態になりました。そこで，今度は対合歯としっかり咬合させ，アクセスホールに近い場所に垂直的に咬合圧がかかるよう調整しました。

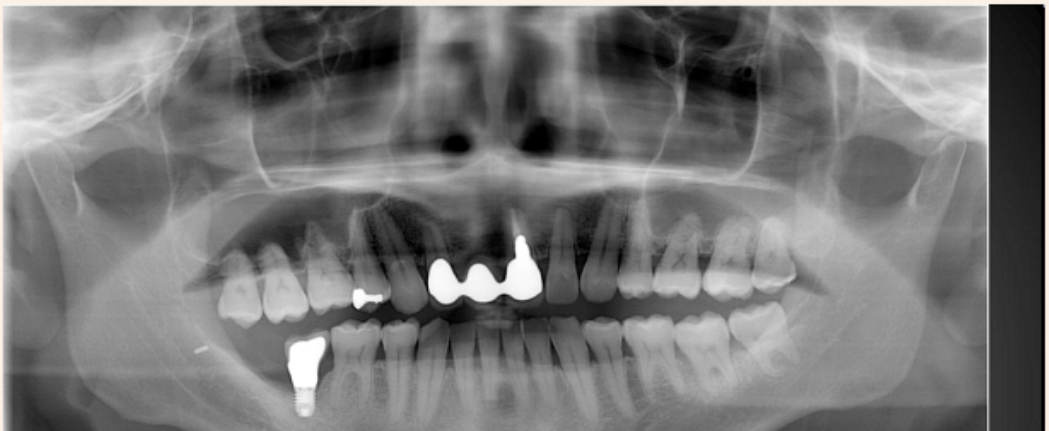

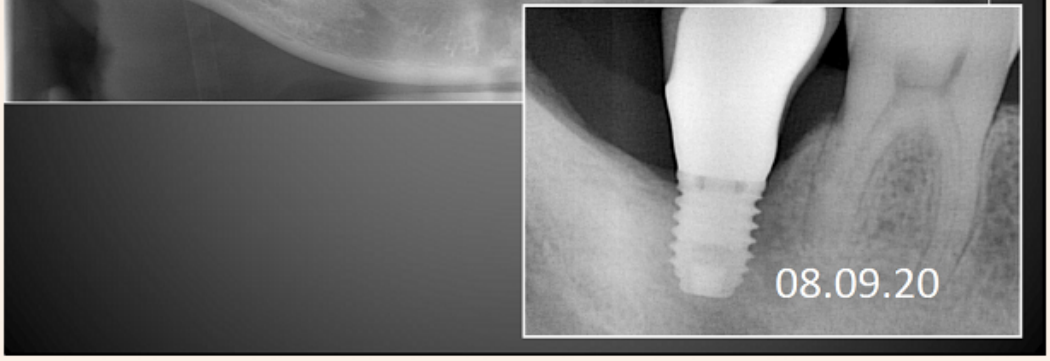

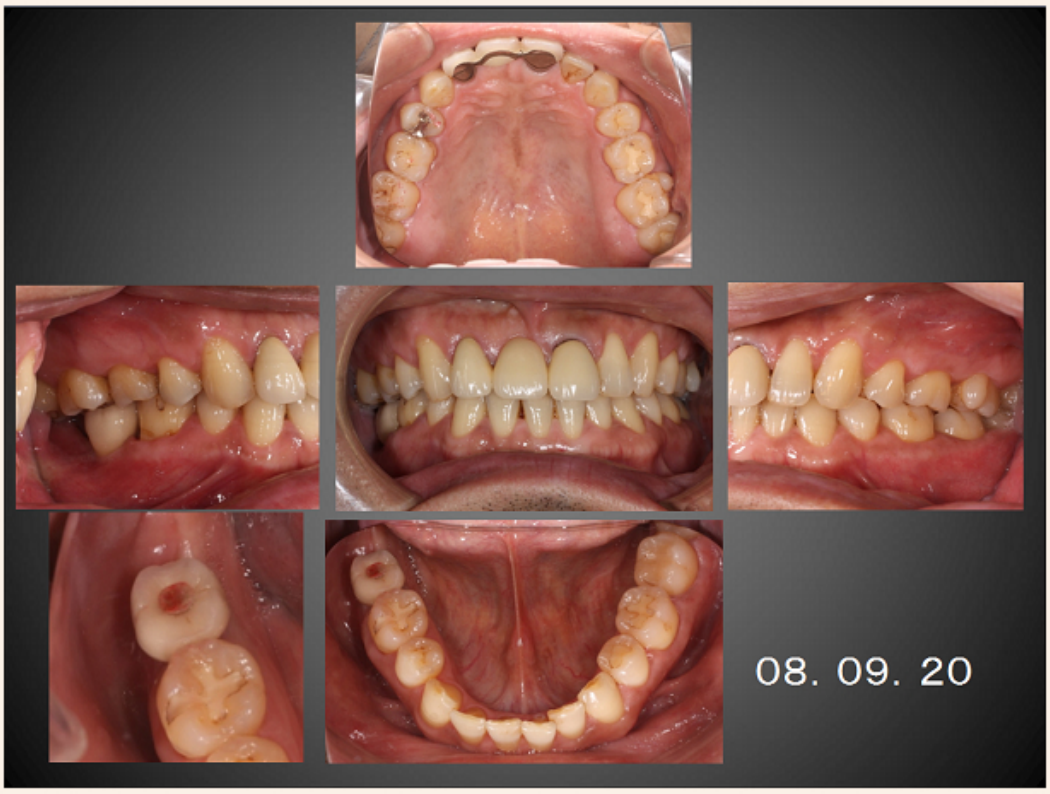

術後2年のデンタルX線画像です。良好な結果といえると思います。

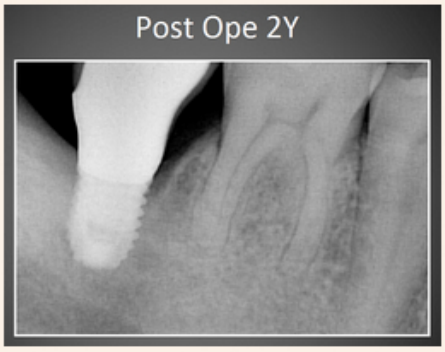

【まとめ】

①臼歯部のショートインプラントによる治療においては歯冠-インプラント比のアンバランスから複数のインプラントの使用による咬合力への配慮が必要である。また審美的な影響やリスクを説明し事前に了解を得る必要があると考えられる。

②解剖学的制約の中でショートインプラント埋入が可能であれば，単独歯欠損であっても応用の幅を広げる選択肢として有用であると考えられる。

＋＋＋＋＋＋＋＋＋＋＋＋＋＋＋＋＋
症例2 60歳 男性

主訴：右下臼歯部へのインプラント治療
喫煙（ー）

＋＋＋＋＋＋＋＋＋＋＋＋＋＋＋＋＋

本症例で使用した器材
45 MkⅢ TiU RP 3.75mm×11.5mm
47 MkⅢ TiU WP 5.0mm×11.5mm
45，47ともにゴールドアダプトアバットメントによるメタルボンド

下顎右側臼歯部の遊離端欠損症例です。口腔内写真では多数歯に歯肉退縮を認めます。患者はインプラント治療を希望しています。CTで診るとショートインプラントやナローインプラントを選択しても細くて入らない状態です。

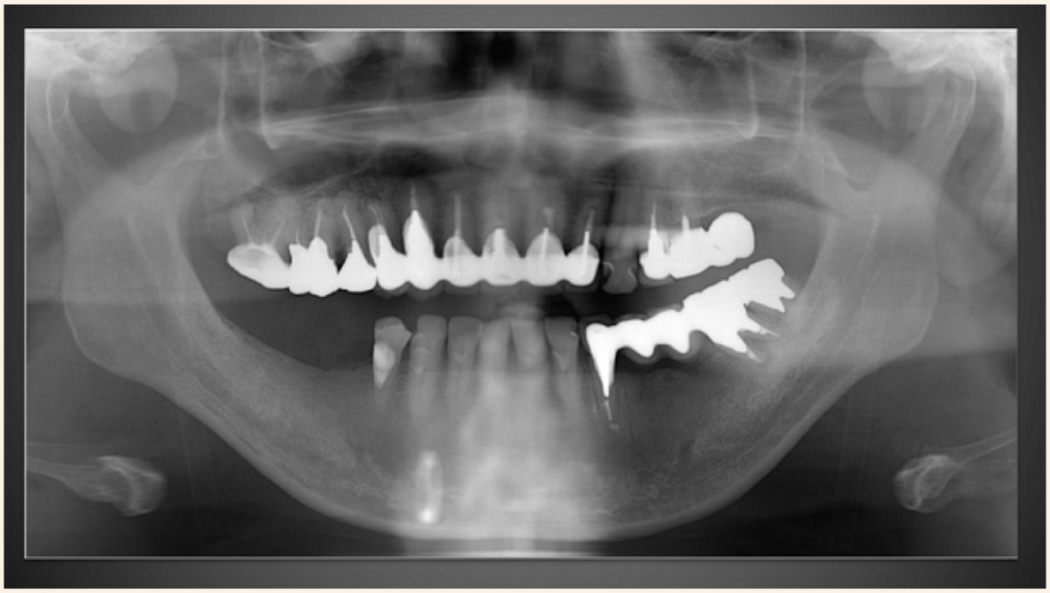

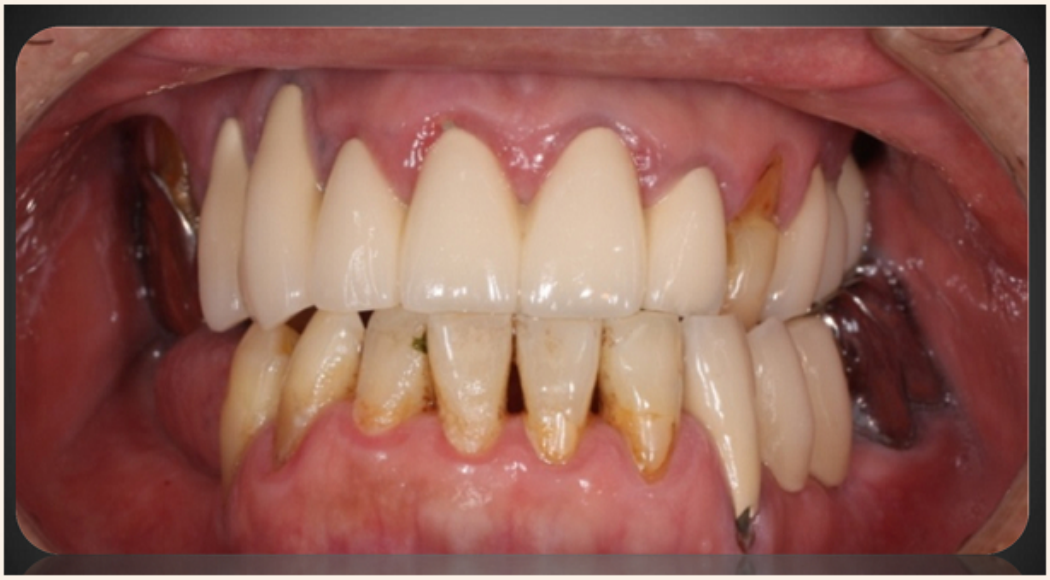

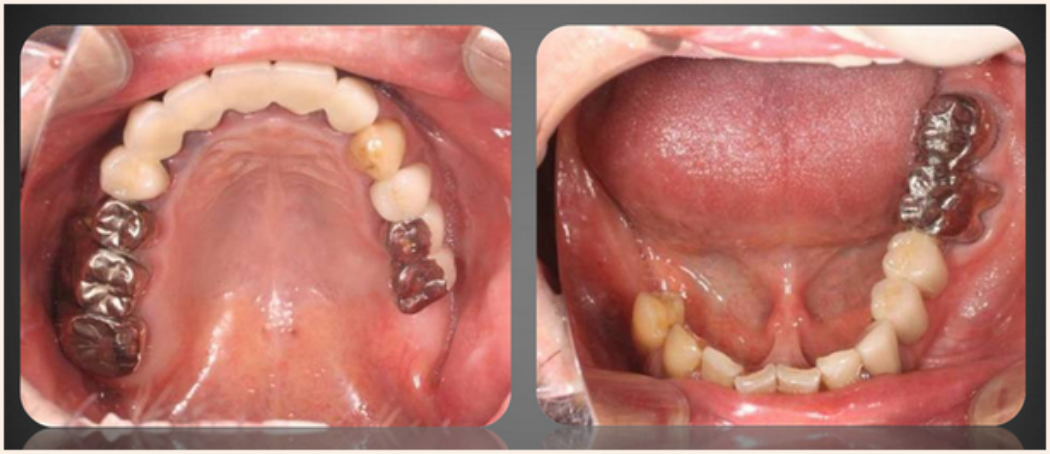

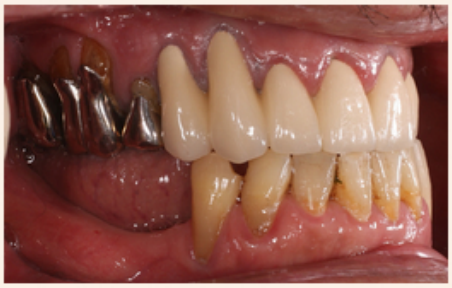

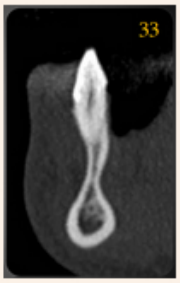

ここで本症例の治療計画をまとめてみます。

グラフト・コンセプトでは，頬側へのステージドアアプローチによるブロック骨ベニアグラフトが考えられると思います。しかし治療期間が延長するうえドナーサイトが必要となるため術野が拡大し，侵襲が大きくなります。また手術難易度が上がり手術回数が2回に増えてしまいます。しかし，メリットとしては理想的な部位への埋入が可能となるため，補綴後の清掃性，審美性は申し分ないと考えられました。

グラフトレス・コンセプトでは2つの治療計画が挙げられます。

まず，歯槽頂からおよそ８mm骨を除去して，その下に残る幅のある骨に骨削除＋ショートインプラントを欠損に対し１歯１本埋入する方法が考えられます。治療期間は，骨の削去と同時に埋入手術を行うので，通常のインプラント治療と期間は同様です。しかし，インプラントが3本必要になるため，患者の費用負担が大きくなります。また，インプラント間が近接する上，長い歯冠となり近心の歯肉溝は非常に深いものとなります。そのため清掃性は劣ります。

グラフトレス・コンセプトでもう１つの治療方法は，45の骨を使わず後方の幅のある骨に対し傾斜埋入を利用してカンチレバー設計を回避しながらBrを設計する方法です。この方法ではインプラントを2本しか用いないので，患者の経済負担は通常のインプラント治療と同じです。骨移植も骨削去も行わないため侵襲も手術回数も治療期間も通常と変わりません。埋入窩の形成も決して難易度の高いものではありません。しかし，補綴の形態を理想的に製作することが困難な点が課題として挙げられます。

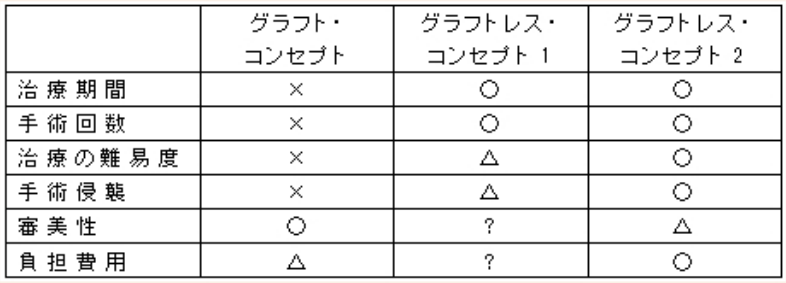

	グラフト・コンセプト	グラフトレス・コンセプト 1	グラフトレス・コンセプト 2
治療期間	×	○	○
手術回数	×	○	○
治療の難易度	×	△	○
手術侵襲	×	△	○
審美性	○	?	△
負担費用	△	?	○

以上の治療計画を説明し，すべてにおいて患者のメリットが多い治療法として，グラフトレス・コンセプトに基づき，傾斜埋入を利用してカンチレバー設計を回避する治療法を選択することとしました。

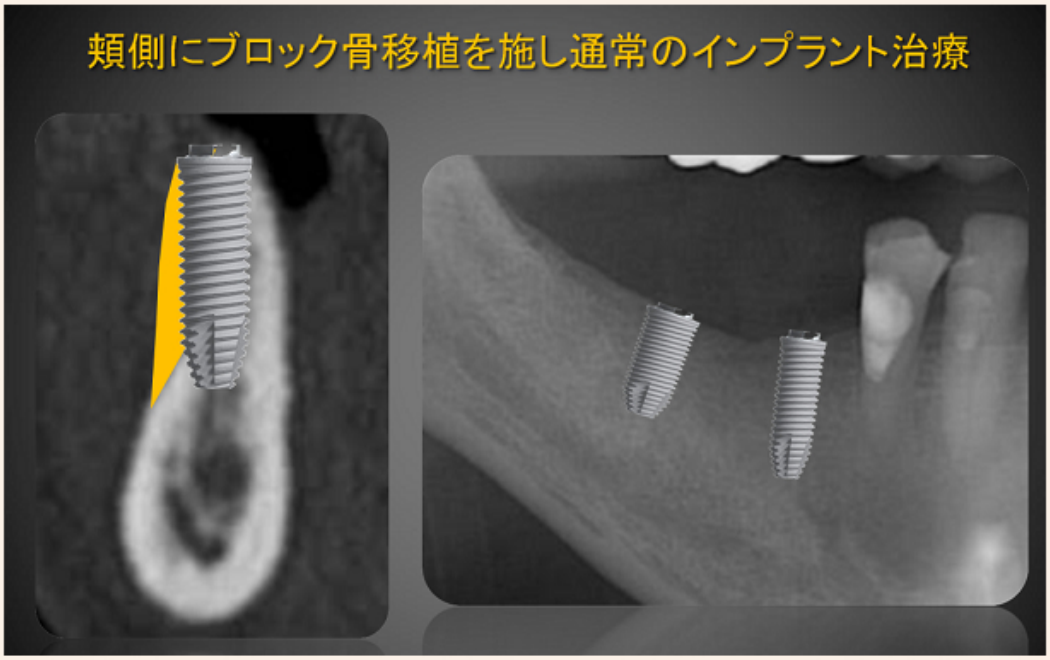

頬側にブロック骨移植を施し通常のインプラント治療

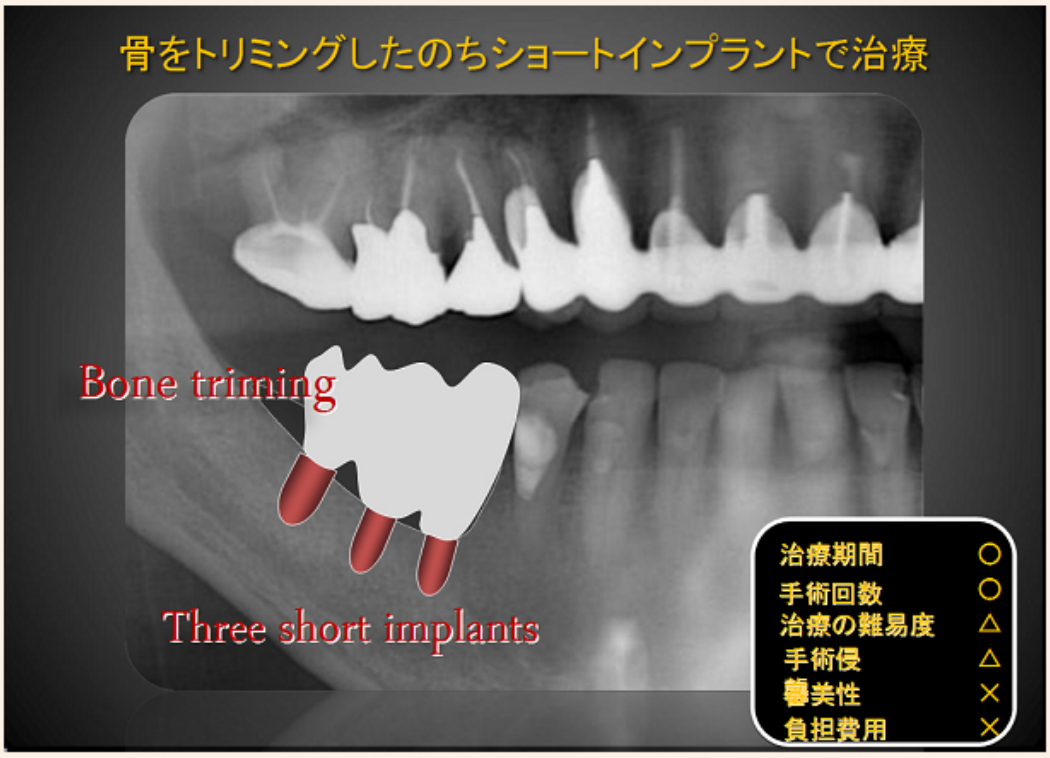

骨をトリミングしたのちショートインプラントで治療

Bone triming
Three short implants

治療期間	○
手術回数	○
治療の難易度	△
手術侵	△
審美性	×
負担費用	×

骨をトリミングしたのちショートインプラントで治療

Bone triming
Three short implants

治療期間	○
手術回数	○
治療の難易度	△
手術侵	△
審美性	×
負担費用	×

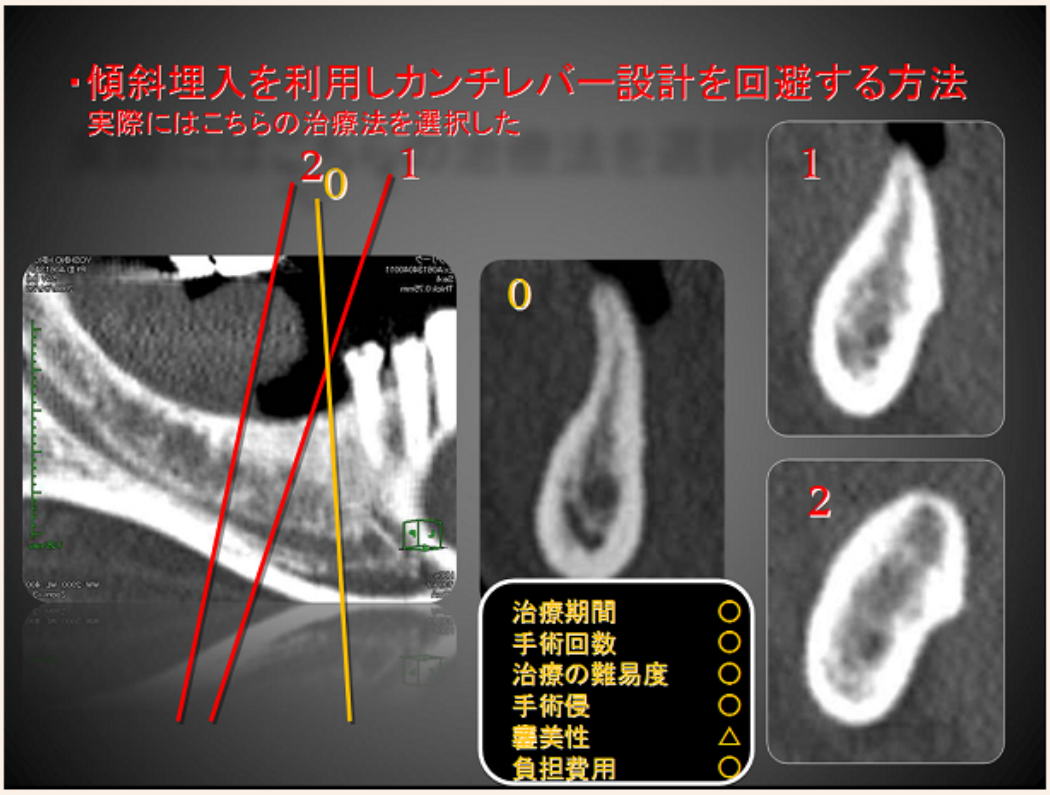

・傾斜埋入を利用しカンチレバー設計を回避する方法

実際にはこちらの治療法を選択した

治療期間	○
手術回数	○
治療の難易度	○
手術侵	○
審美性	△
負担費用	○

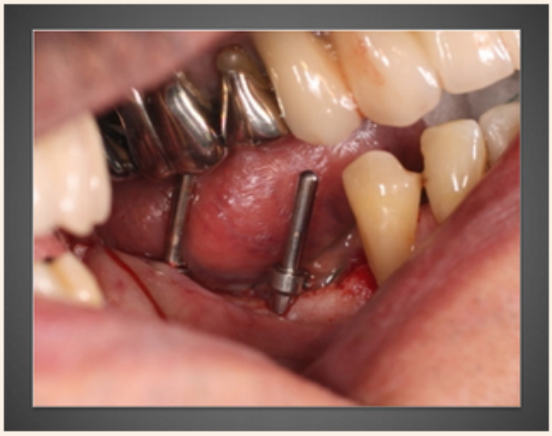

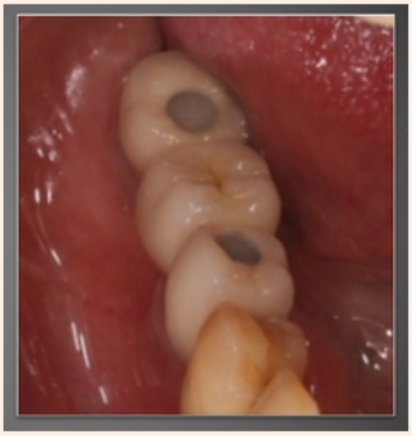

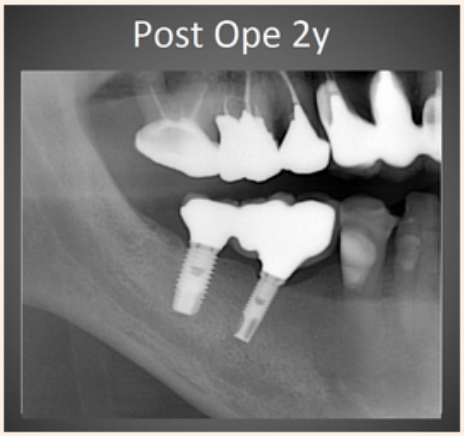

ブローネマルクMkⅢ3.75mm。7番はMkⅢ11.5mmと長さが十分なインプラントを使いました。側方面は埋入角度，傾斜角が弱い場合や，審美性の要求が高くない場合には，該当する部位へのグラフトレス・コンセプトは有益だと思います。

【まとめ】
①傾斜埋入を用いることで手術侵襲，治療期間，治療費，プラークコントロール（メインテナンス）そのすべてにおいて他の治療法よりも良好な結果が得られ，術者，患者ともに負担の少ない治療となった。

②傾斜角を最低限度にとどめることで，審美的要件も満たし，患者の負担を軽くすることも可能と考えられた。

臼歯部で審美要求が高くないのであれば，グラフトレス・コンセプトに基づく治療計画により患者，術者ともに負担の少ない治療が実現可能であり，患者にもたらす有益性は大きい。

back to overview
Send to a friend
Print this site

© 2012 - All rights reserved - Dental Tribune International

Official Media Partner of: